



M.YAMINI.MD

A 40 years old man with complaint of abdominal Pain in RUQ and epigastrium and icterus.

He had suffered malaise 3 days before admission

PH/E

Icteric sclera

tenderness in RUQ

Riband tenderness : neg

DH

Pantoprazole 40 daily


AST	239	297	297	128	80
ALT	550	524	538	378	312
ALP	628	478	379	360	378
TOT BIL	8.8	9.0	12.1	10.3	9.4
D.BIL	5.6	5.4	7.9	6.8	4.9

WBC	4400
Hb	14.4
PLT	233000
Fe	58
cr	0.9
Amylase	75
lipase	60

HBS Ag	neg
HCV Ab	neg
HAV IgM	neg
ANA	neg
Anti LKM	neg
ASMA	neg
AMA	neg

Tot protein	7.8
Serum alb	4.7
PTT	33
PT	30
Ca	9.2
ESR	33
ceruloplasmin	neg

Serum Protein Electrophoresis




Fraction	%	G/dl	Ref. Range [G/dl]
ALBUMIN	63.6	4.6	3.6 - 4.8
ALPHA 1	2.6	0.2	0.1 - 0.3
ALPHA 2	6.2	0.5	0.4 - 0.8
BETA	9.4	0.7	0.5 - 1.0
GAMMA	18.2	1.3	0.7 - 1.3
Total	100	7.3	
A/G		1.75	

Comments:

Signature:
Dr.

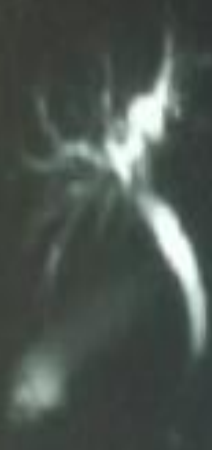History & Clinical Symptoms And Temporary Diagnosis		Type of Requested Radiography	
		سینو سٹیل و لگن	
Number of Film		Date of Report	Radiology No
تعداد فلم		95, 7, 21	تاریخ تکمیل
Radiologist Notes		گزارش و نظریہ رادیولوژیست	
		کلیف با ابعاد (16) 176 و کلیف راست با ابعاد (16) 108 و	

کلیف دارای مسائیر فعال و انجوی اتراسی بافی stage I کیمری و راست
کلیف سینا دارای stage I غلیظ سنجیدار لگن است نیز امت صفا کیمری
نرمال است فقط در سمت چپ و (B) بر اندازہ نرمال مستورد

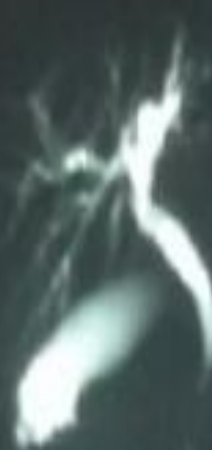نام و امضاء رادیولوژیست	
مئات دارای مسائیر فعال و انجوی اتراسی بافی کیمری و راست	
متردست با ابعاد 27x24x43 و حجم 13cc مریاست	
Radiologist name & Sign	
	

یوگن گزارش رادیولوژی

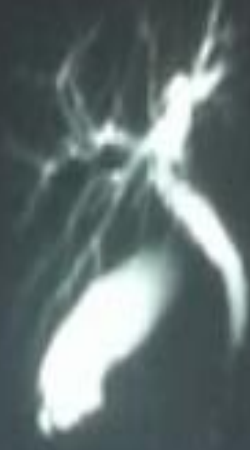Sr 10, 1/12
TSE M
MRCP
SOP: MRCP-HA CLEAR
18:07:45
SdW: 1.20m
TR: 8000
TE: 900
FOV: 300
SPW:
PC:
Tilt: 400.0
GC: 30



MRCP Sr 10, 1/11
18-Oct-2018 TSE M



MRCP Sr 10, 1/7
18-Oct-2018 TSE M



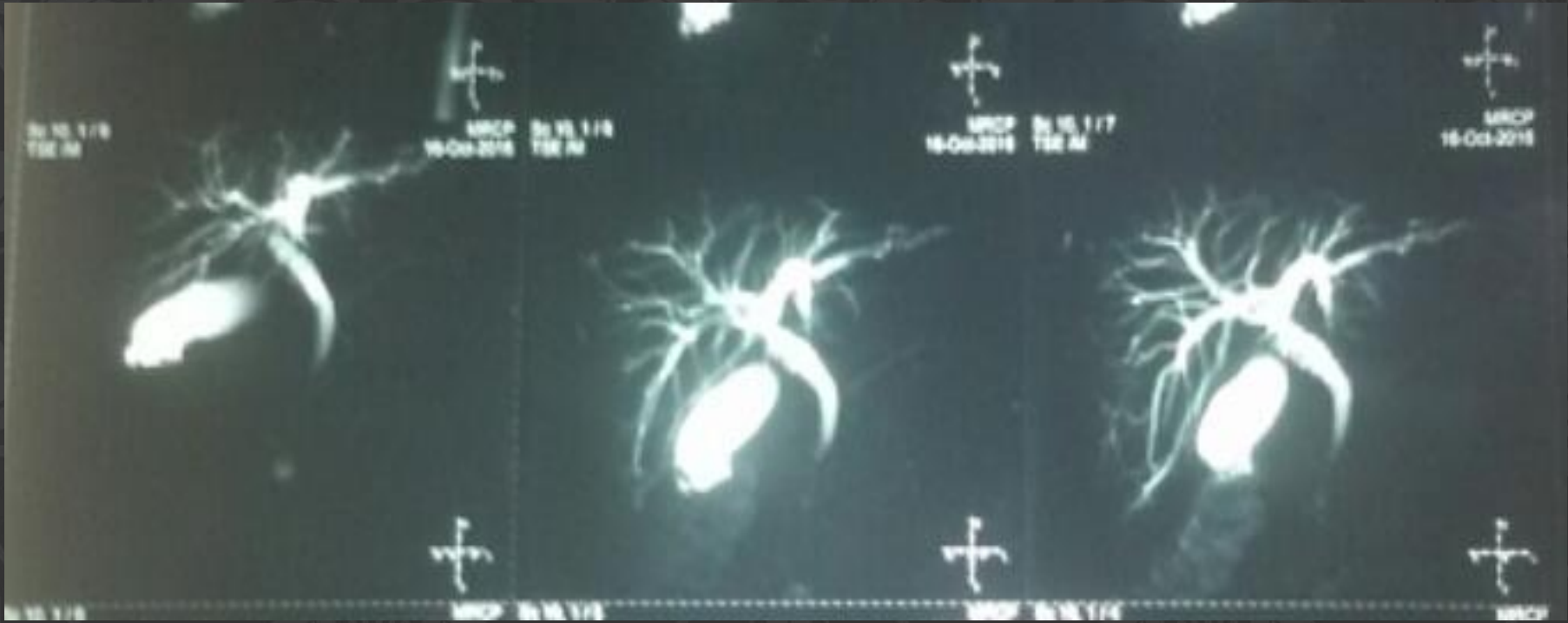
18-Oct-2018

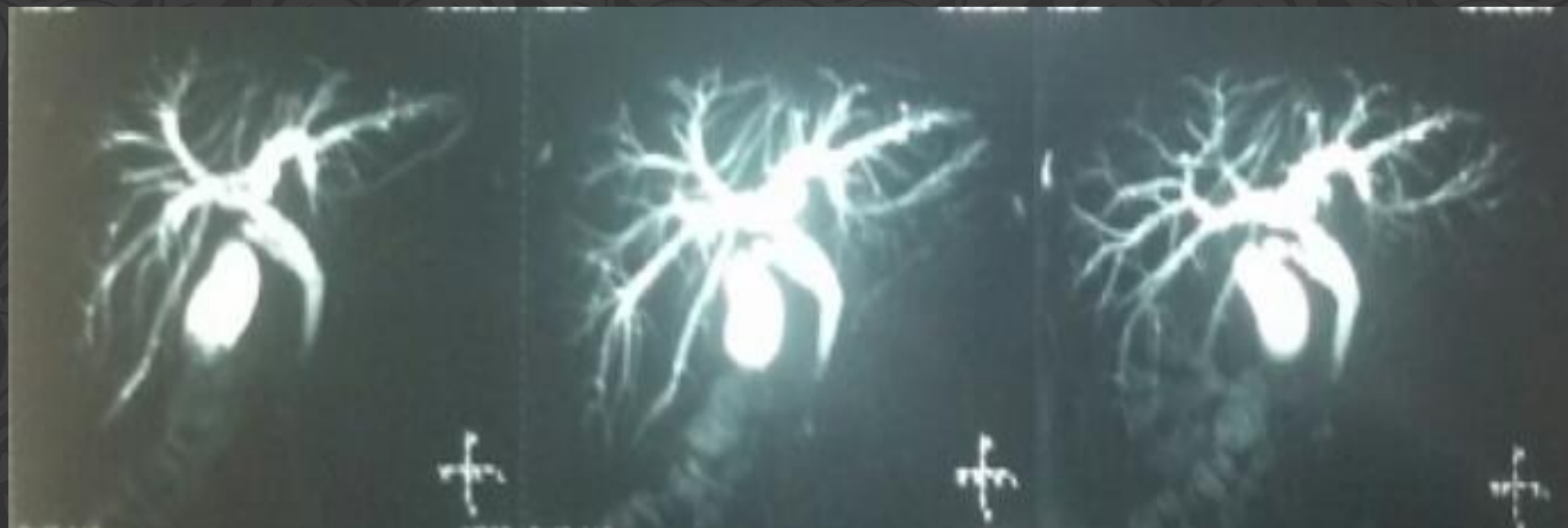Sr 10, 1/9
TSE M

MRCP Sr 10, 1/8
18-Oct-2018 TSE M

MRCP Sr 10, 1/7
18-Oct-2018 TSE M

MRCP
18-Oct-2018





شماره پرونده:	264923	نام و نام خانوادگی:	سیدمسعود شهبانی نژاد	سن:	36	جنسیت:	مرد
شماره پذیرش:	S2647718	شرح درخواست:	MR (MRCP) کلانژیوپانکراسی	تاریخ مراجعه:	1395/07/25	نام بیمار:	پرشک معالج
بخش بیمار:	MRI/Z	نام بیمار:	بیمارستان طالقانی	تاریخ مراجعه:	1395/07/25	تاریخ جوابدهی:	

MR CHOLANGIOPANCREATOGRAPHY (MRCP)

Multiple small hyposignal lesions are seen in gall bladder compatible with multiple small stones.

Slightly dilatation of intra biliary tract and CBD is seen.


Small signal void areas are seen distal of CBD could be small stones

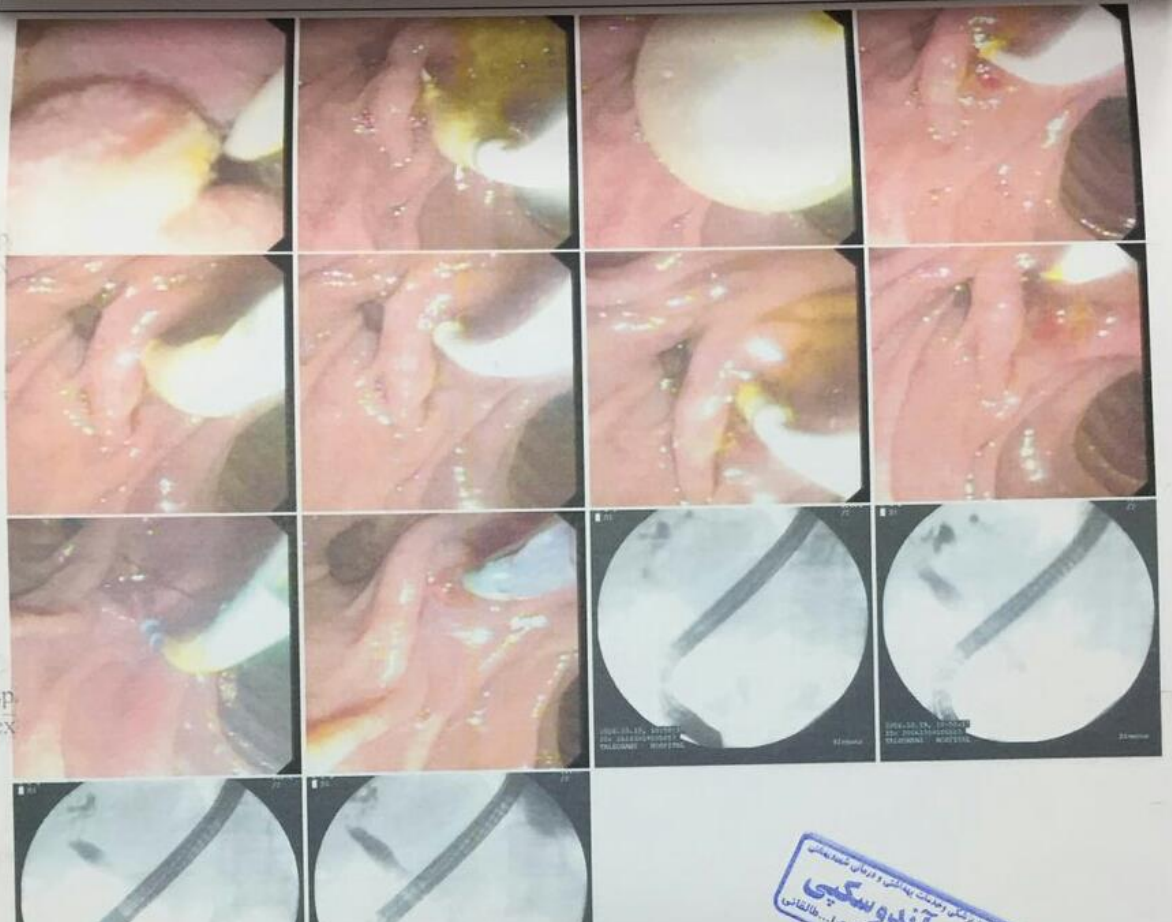The pancreatic duct shows normal position, length, and caliber with homogenous internal structure and smooth contours.

Best regard

Radiologist:

Dr. Farjad





Papilla Major

Duodenoscopy was done, after en-facing papilla major, guide wire was inserted in to CBD through sphinctrotome, sphinctrotomy was done, ballon extractor was inserted and some sludge were extracted with ballon extractor, finally cholangiography was nl

Accessories used

نام برقی: 17723
 نام:
 تاریخ:
 17723

