

Case Presentation

By: Reza Gholami MD

A 35 years old man comes with abdominal pain from 2 weeks ago that has been exaggerated from 3 days ago

His pain is mostly located in periumbilical region with radiation to low back

He has nausea and vomiting

Physical exam reveals abdominal tenderness especially in periumbilical area and somehow epigastric region

Vital signs are stable

WBC=9700

Hgb=14.4

Plt=267000

ALT=24

AST=18

ALP=184

Bill T=1.2

Bill D=0.3

BUN=12

Cr=0.9

Sonography revealed a hypoechoic mass of 47 * 44 mm size in the left side of midline with multiple hypoechoic lesions in para-aortic region in favor of lymphadenopathy;

Other organs were normal

شماره پاتولوژی: s950908840	نام و نام خانوادگی: عباس صالحی
کد پذیرش: ۵۸۶۰۳۸۱	نام پدر: حسن
شماره پرونده:	سن: ۳۵
کد شناسایی: ۳۲۵۵۳۲۷	بخش: پاتولوژی
تاریخ نسخه: ۱۳۹۵/۰۹/۱۴	آدرس:
تاریخ جواب: ۹۵/۰۹/۲۴ ۱۰:۵۶	شماره برگه: ۲۴۳ -- ۷۲۶۰۹
	جنس: مرد
	پزشک: بیمارستان امام حسین

Specimen : One outside paraffin embedded block for consultation.

Clinical Data : Diffuse abdominal lymphadenopathy.

Macroscopic : Specimen received for consultation consists of one outside paraffin embedded block labeled as path No.95.6157 designated as lymph node, accompanied by corresponding path report from Taleghani Hospital pathology laboratory diagnosis as lymphoproliferative disorder.

Microscopic : Support below diagnosis.

IHC study results:

- CD15, CD30, Pan CK, Chromogranin, Desmin, EMA, Synaptophysin: Negative.
- C79a, CD20: Diffuse strong positivity.
- Vimentin: Positive.

Diagnosis :

- Lymph node, biopsy (Site not specified):
- Diffuse large B-cell lymphoma.

ICD-O: C 77.9 M-9680/3.

**Patient underwent one course of R-CHOP
regime in the last month**

He comes with epigastric pain with radiation to upper back

Exaggerated with lying and relieved with sitting

Amylase=698

Lipase=301

Bill T=1.2

Bill D=0.3

ALT=34

AST=28

ALP=267

در بررسی سینه با بلب و آنژیوگرافی سینه زغال در وقت سینه قطر مجاری مجاری

در عرض مجاری سینه زغال است که سینه سینه سینه در وقت سینه

Sludge در وقت سینه سینه سینه سینه سینه سینه سینه

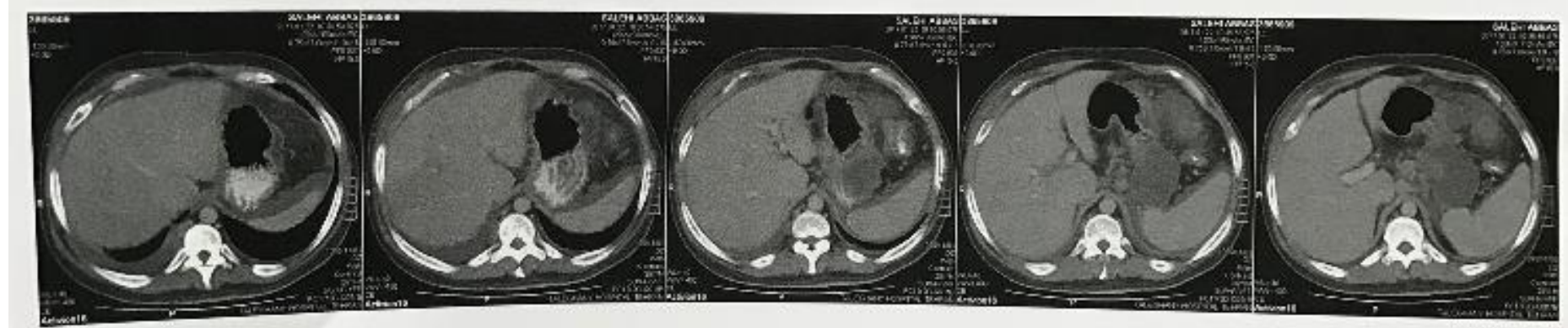
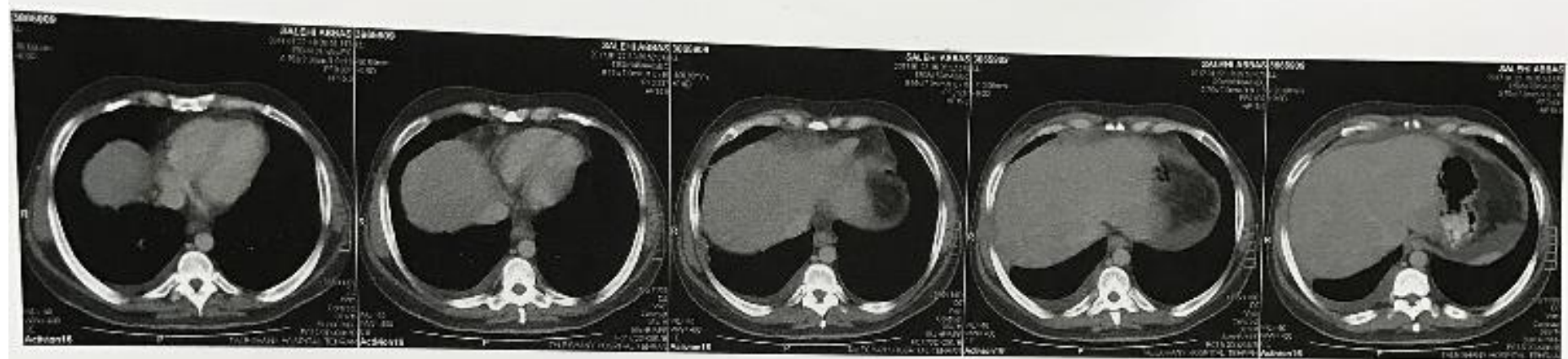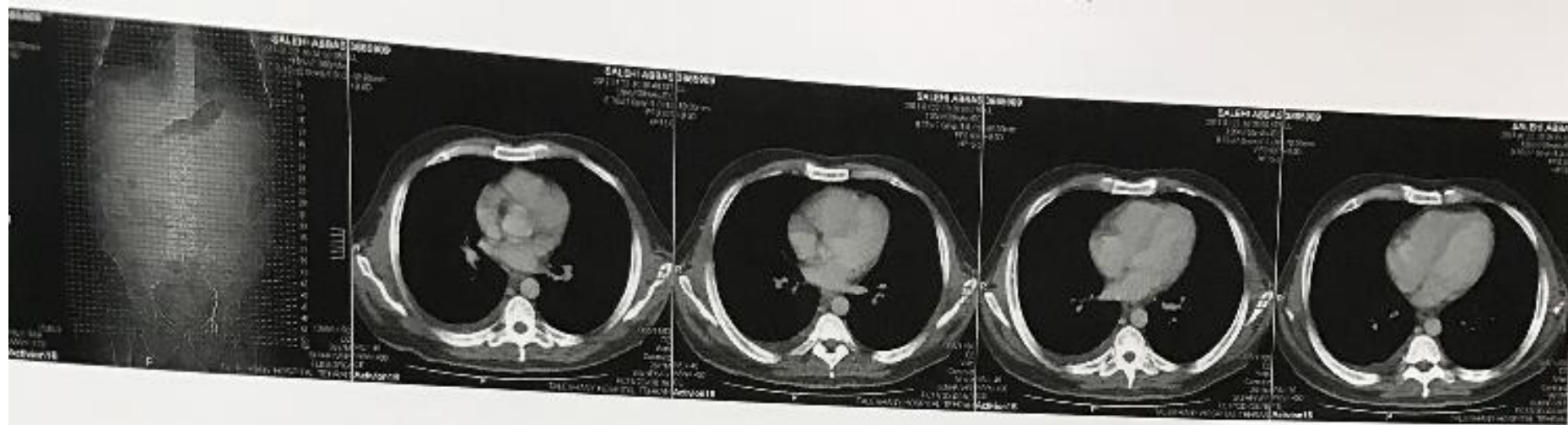
سینه سینه سینه سینه سینه سینه سینه سینه سینه

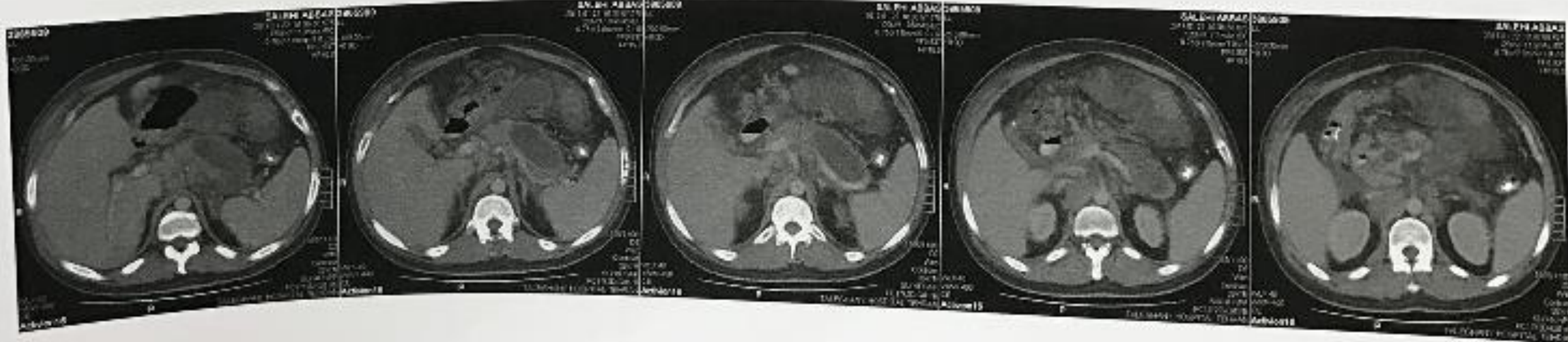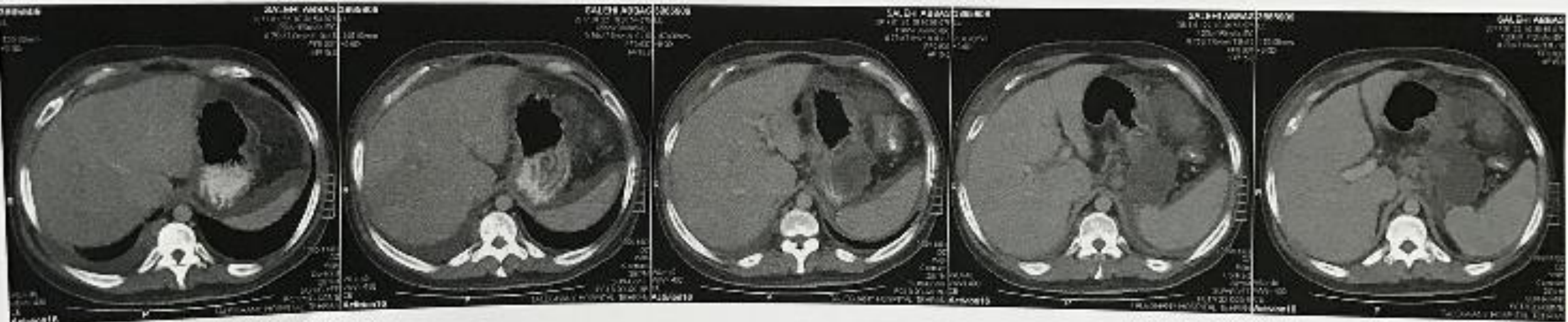
سینه سینه سینه سینه سینه سینه سینه سینه سینه 152

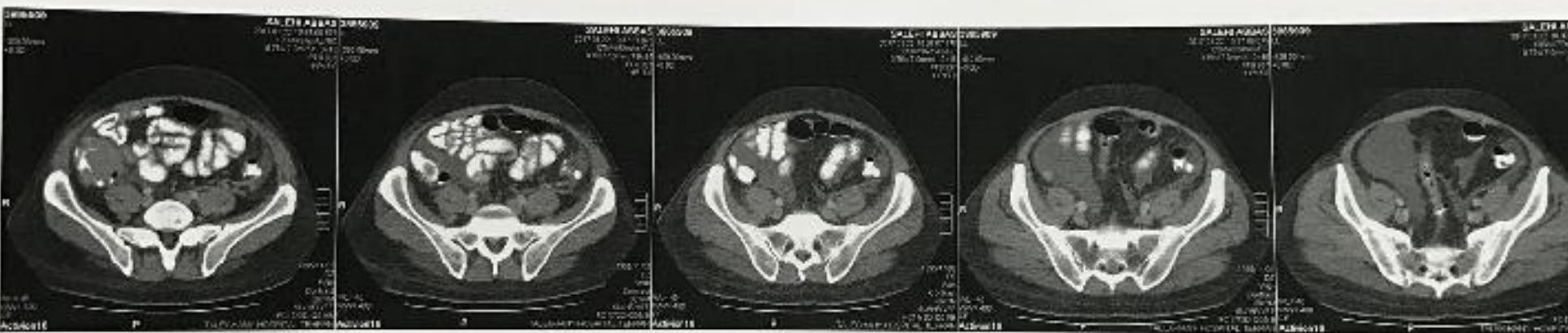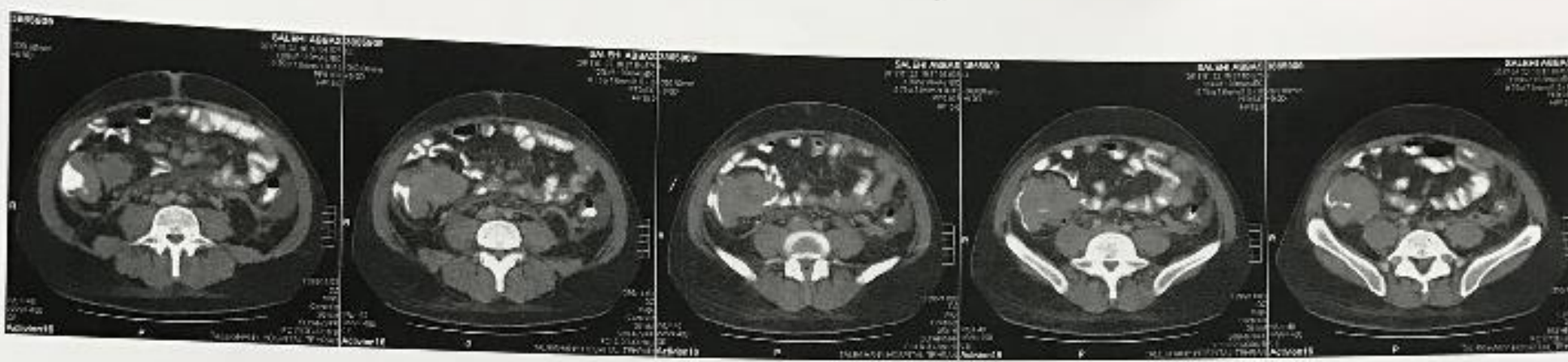
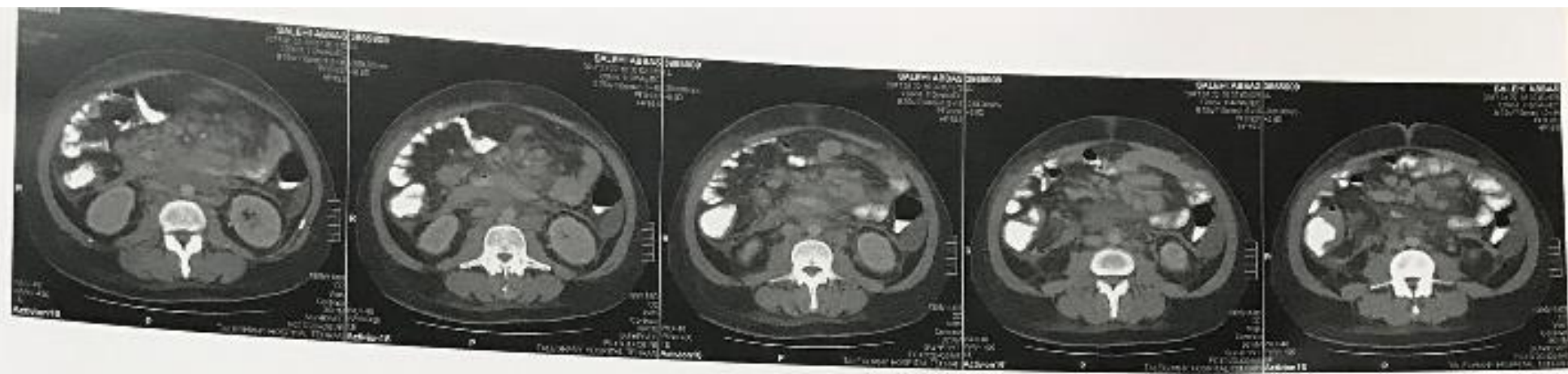
سینه سینه سینه سینه سینه سینه سینه سینه سینه
Rt = 124 (16) Lt = 113 (15)

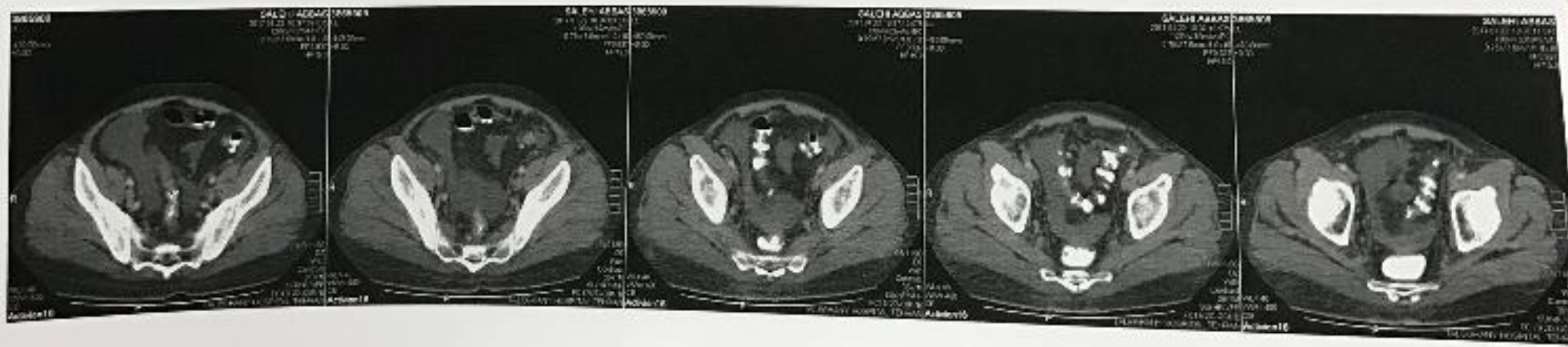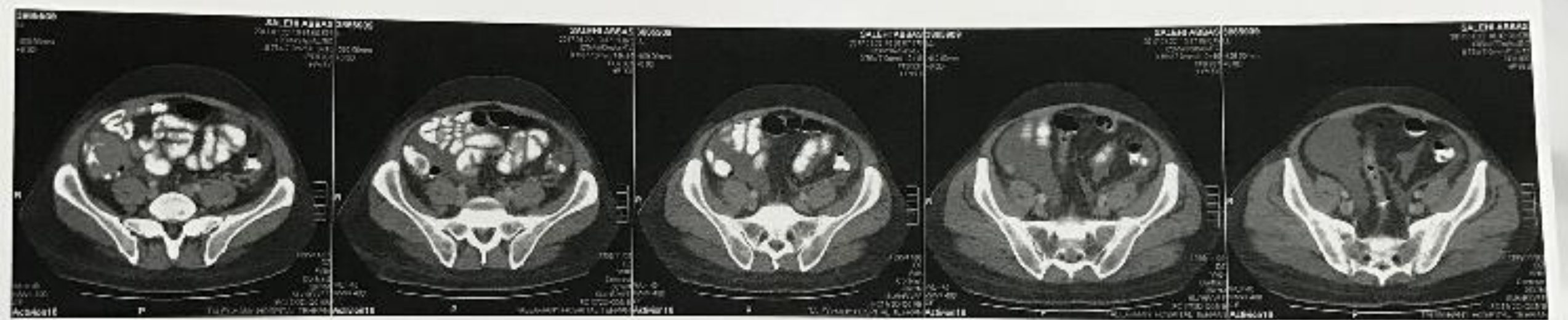سینه

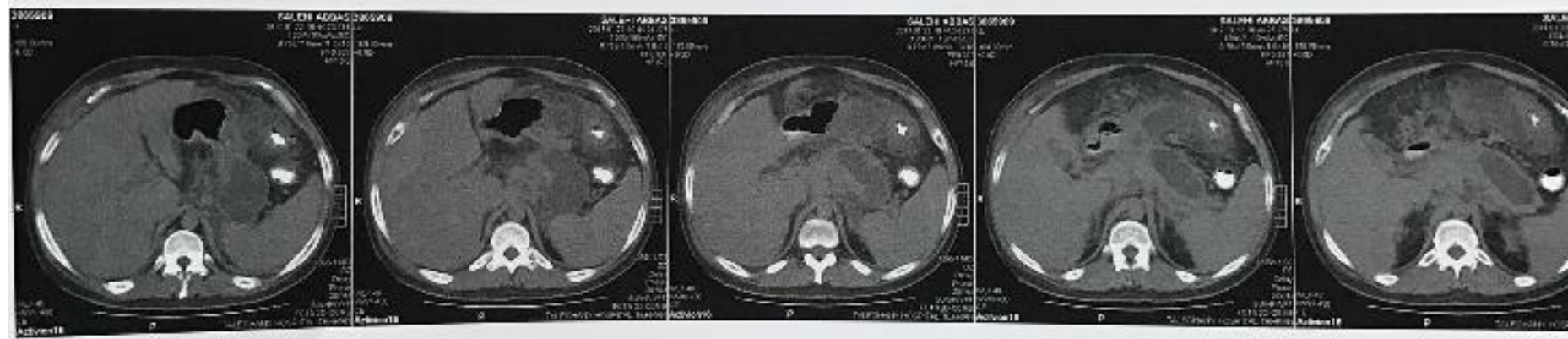
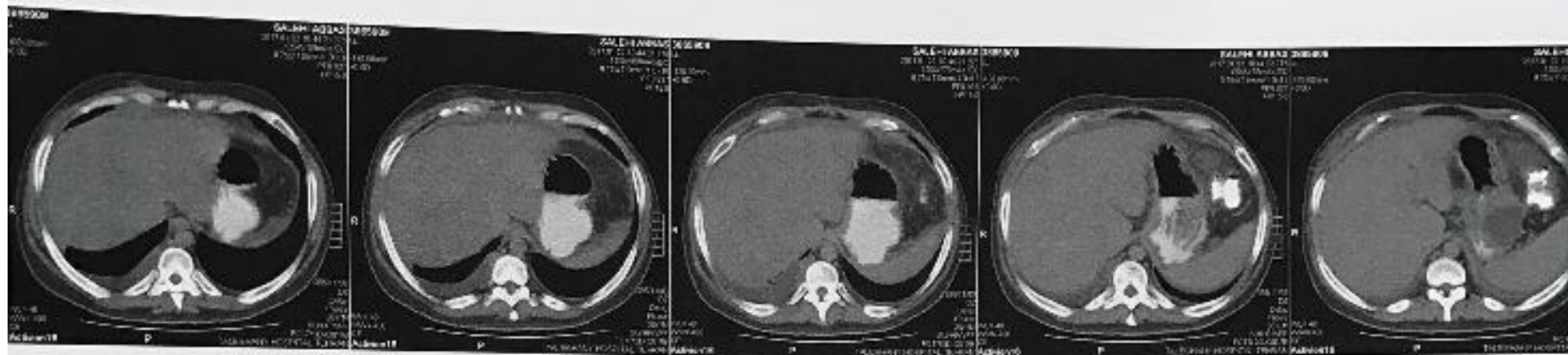
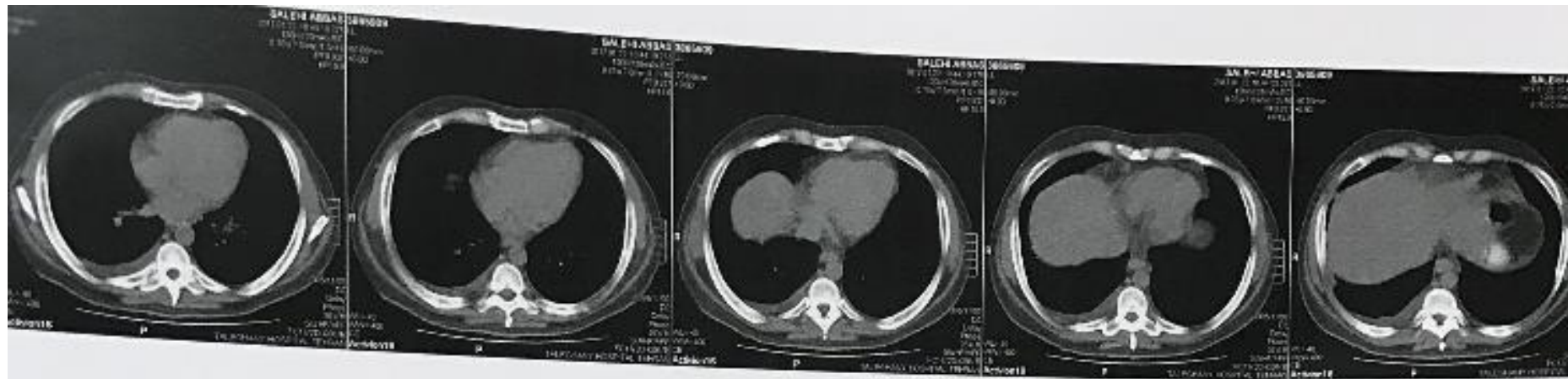
سینه سینه سینه سینه سینه سینه سینه سینه سینه

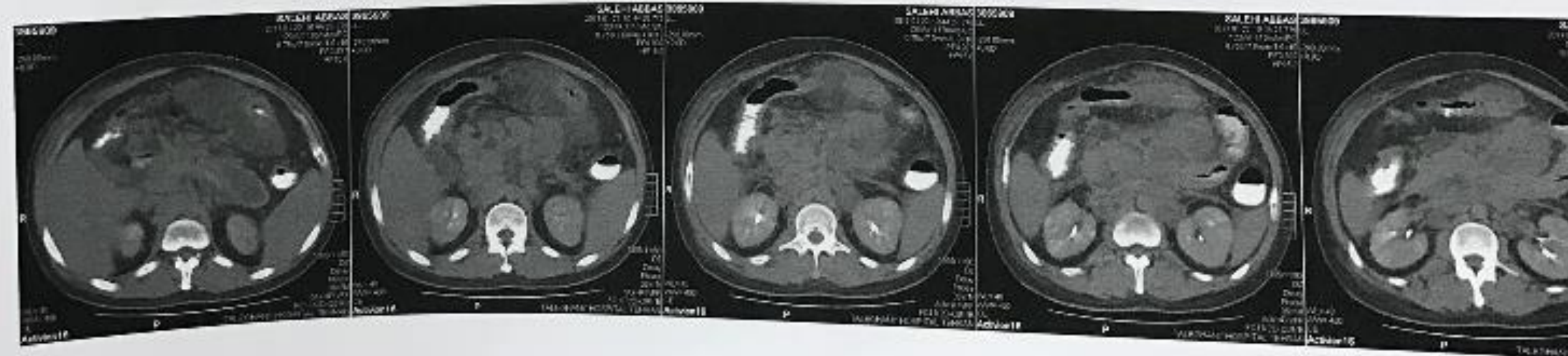
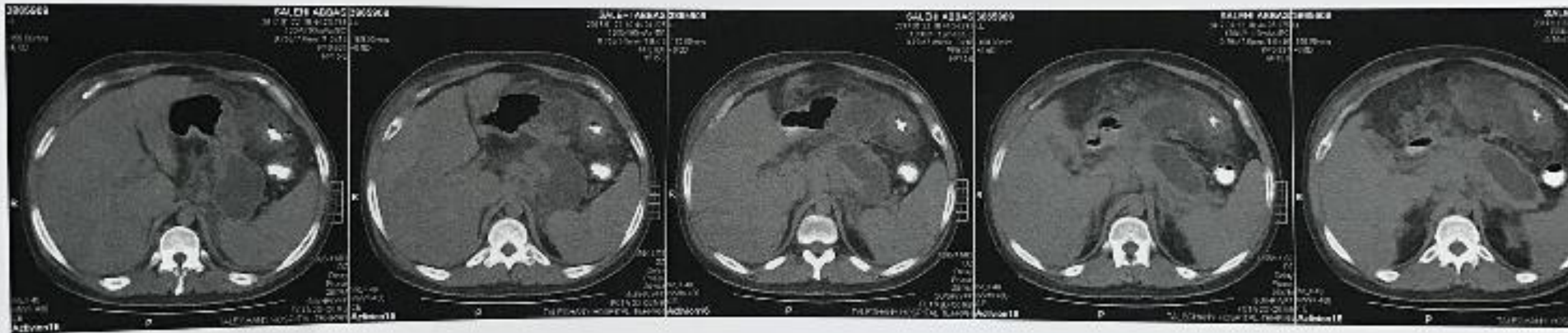
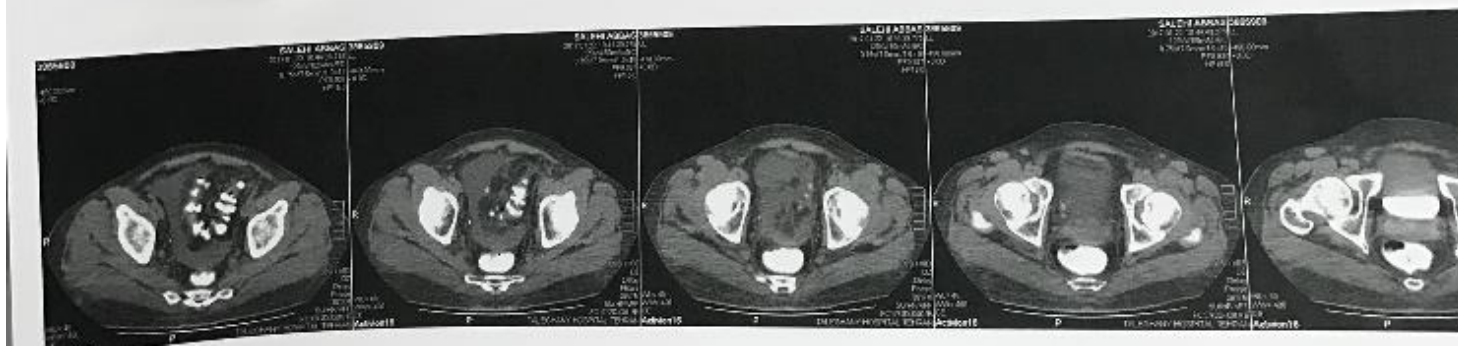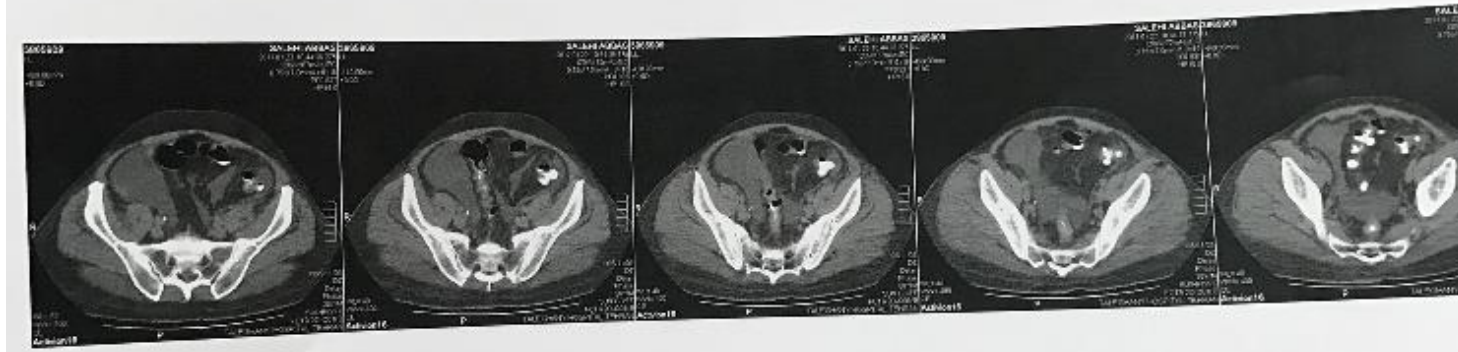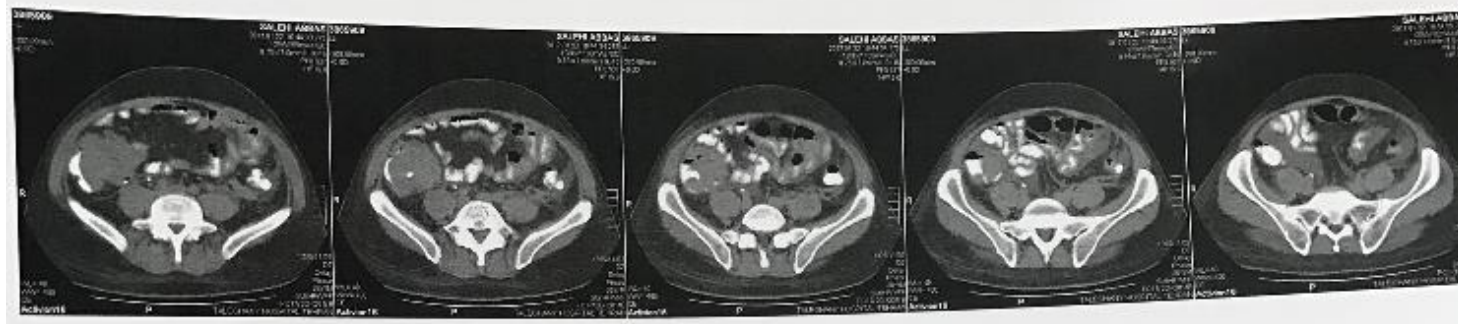




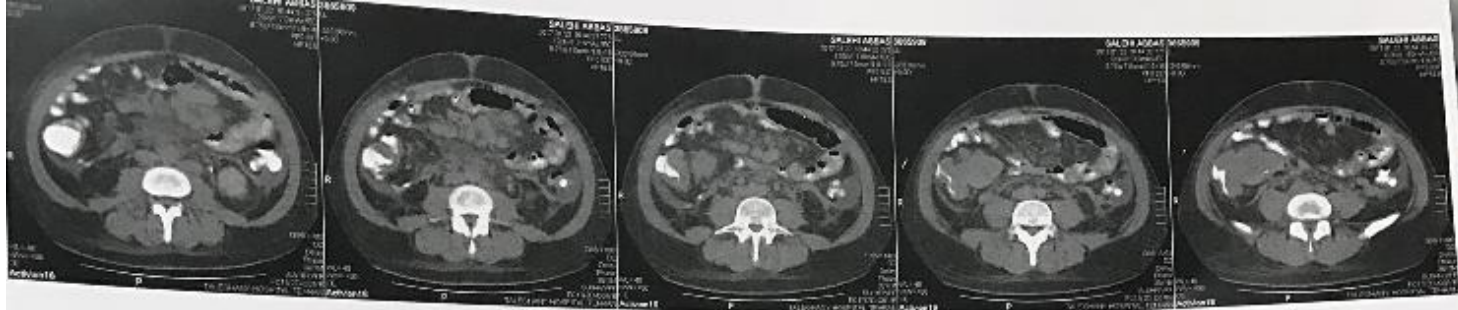







تی اسکن اسپیرال شکم ولگن با تزریق

در این بررسی که با مقاطع آگزیال از قسمتهای فوقانی شکم تا انتهای لگن با کنتراست خوراکی و تزریق وریدی ماده حاجب بعمل آمده ، نتایج زیر بدست آمده است :

- کبد دارای اندازه و پارانشیم یکنواخت و طبیعی است .

- نشانه ای از توده فضاگیر در آن دیده نمیشود .

- کیسه صفرا و مجاری نمای عادی دارند .

- گرفتاری patchy و منتشر در **GI tract** (از معده تا دیستال کولون نزولی) به چشم می خورد و تصویر

یک ضایعه **mass like** در ایلئوسکال جانکشن نیز مشاهده می گردد و تغییرات التهابی منتشر در

مزانترو و ناحیه پارارنال قدام، همچنین مزوی کولون عرضی دیده می شود.

- ضایعه cystic بزرگ (به حداقل دیامتر 86 mm) در دیستال پانکراس مشهود است و ضایعه دیگری نیز به دیامتر تقریبی 17 mm در سر پانکراس مشاهده می‌گردد.
- مایع در اطراف پانکراس و تغییرات التهابی قابل توجه در اطراف ارگان، همچنین lesser sac به چشم می‌خورد.
- احتمال acute on chronic و عوارضی چون tiphilitis pancreations جهت بیمار مطرح می‌گردد.
- لنفادنوپاتی‌های بسیار درشت و فراوان پارا آنورتیک و مزانتریک مشهود است.
- کلیه‌ها، غدد ادرنال دو طرف و طحال طبیعی است.
- ساختمانهای لگنی و عضلات لگن نمای طبیعی دارند.
- مثانه باشکل طبیعی و بدون نقص پرشدگی دیده شد.
- مایع آسیت در حفره شکمی مشاهده می‌گردد.

